

# Hidronefrose e os seus mimetizadores



2as Jornadas da APRANEMN

30 de setembro de 2023

Maria Inês Ribeiro<sup>1</sup>, Raquel Dias<sup>1</sup>

<sup>1</sup>Instituto Português de Oncologia de Lisboa Francisco Gentil

# Objetivo

---

Reconhecer a hidronefrose e os seus diagnósticos diferenciais por ecografia, de maneira a evitar falsos positivos

# Materiais e Métodos

---

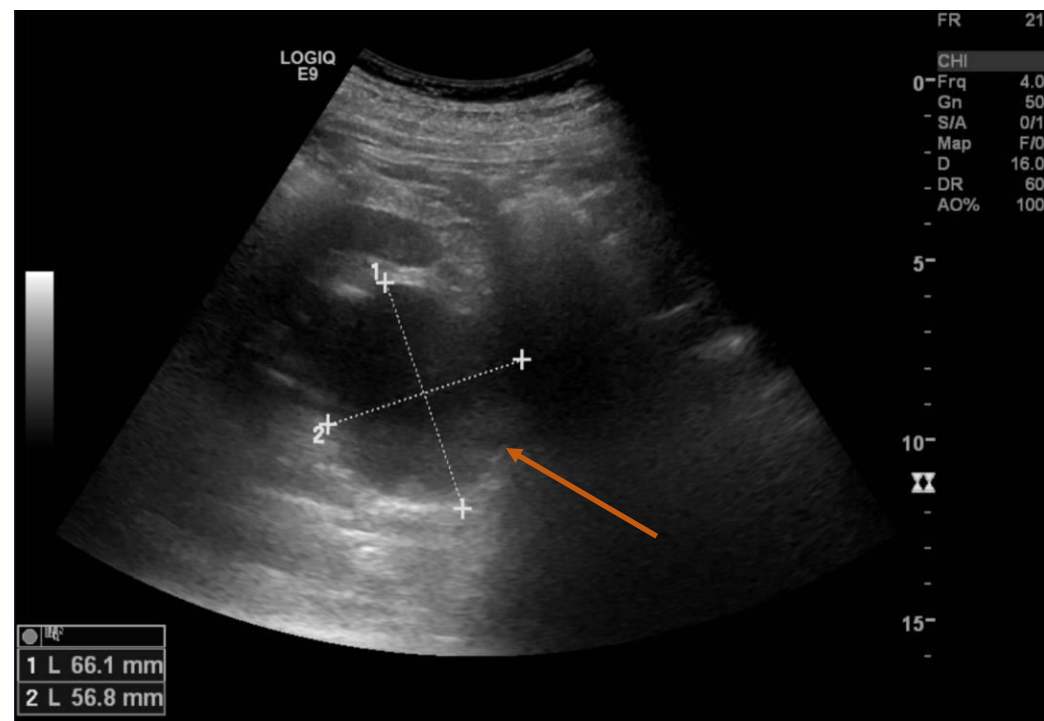
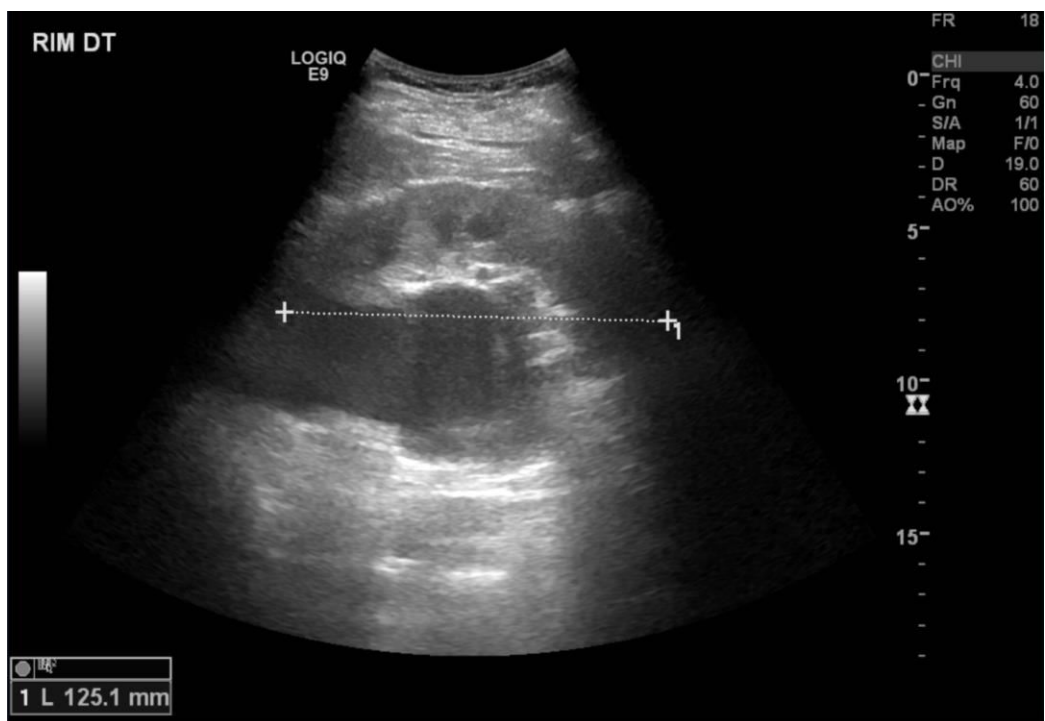
São ilustrados casos de hidronefrose e dos seus mimetizadores, recorrendo a imagens de exames realizados no Instituto Português de Oncologia de Lisboa Francisco Gentil.

# Introdução

---

- Muitos doentes categorizados como tendo hidronefrose na ecografia renal acabam por realizar TC, verificando-se, neste último exame, que estamos, na realidade, perante uma situação clínica que mimetiza hidronefrose
- Situações clínicas que fazem diagnóstico diferencial com hidronefrose incluem:
  - Quistos parapiélicos
  - Pélvis extrarrenal
  - Obstrução da junção pieloureteral
  - Hidronefrose fisiológica da gravidez
  - Sobredistensão vesical.

# Quistos parapiélicos



Imagens de ecografia renal de indivíduo com rim direito com quisto parapiélico de grandes dimensões (*seta*), que poderá ser facilmente confundido com hidronefrose numa primeira avaliação.



# Pélvis extrarrenal

~ 10% da população

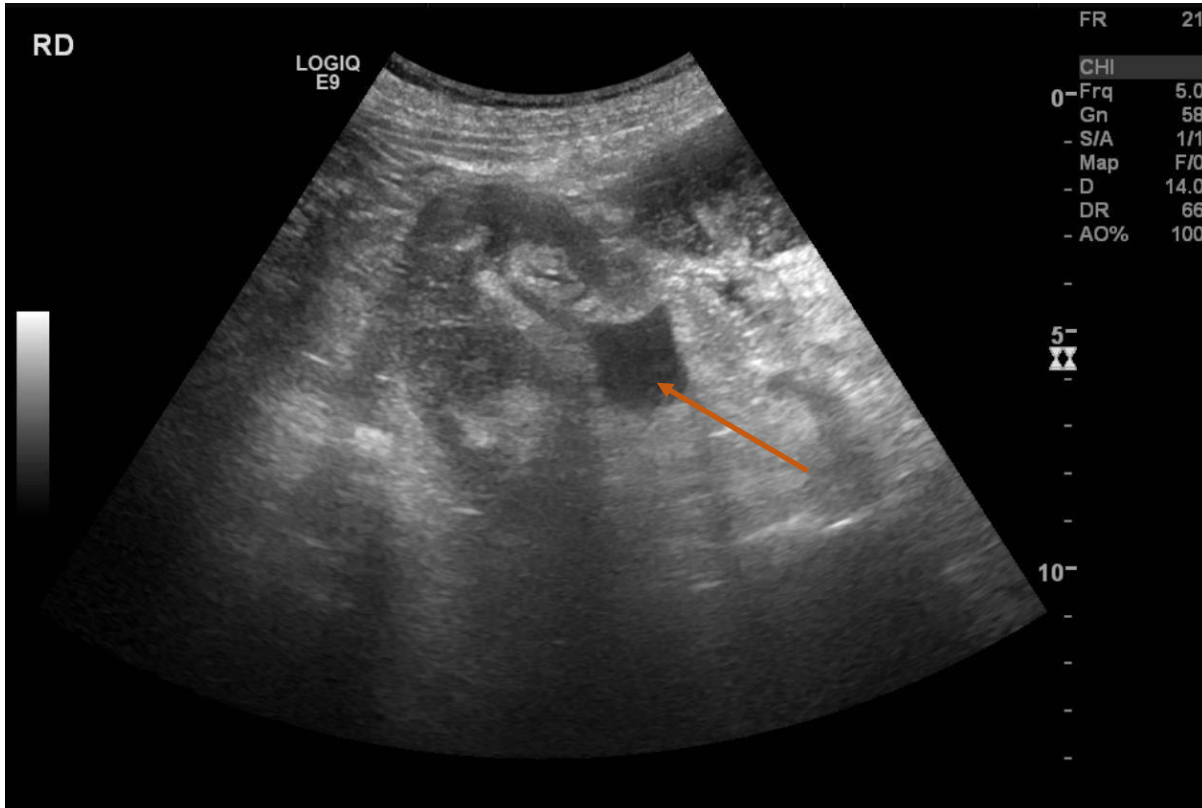
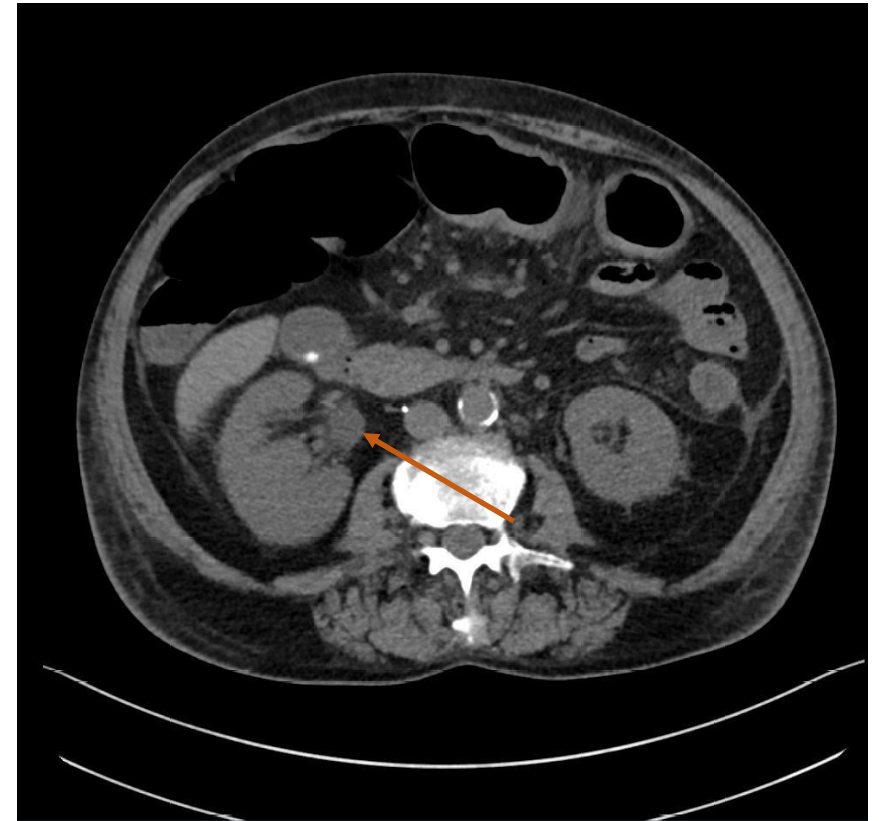


Imagem de ecografia renal de indivíduo com pélvis extrarrenal (*seta*) no rim direito, variante anatômica.



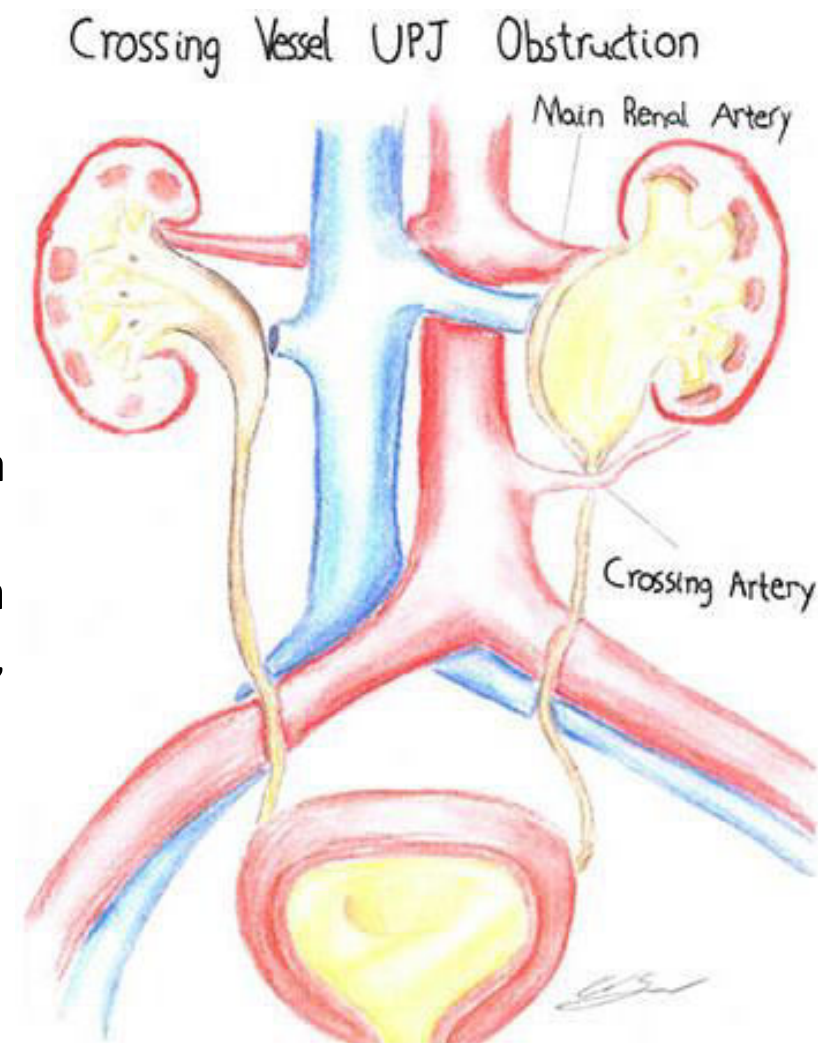
Corte axial de TC do abdômen sem contraste do mesmo examinado, que confirma a presença de pélvis extrarrenal à direita (*seta*).

# Obstrução da junção pieloureteral

- Pode ser congênita ou adquirida

- Idiopática
- Compressão extrínseca (*crossing vessel*)
- Trauma renal pélvico prévio
- Pielonefrite cicatricial prévia
- Tumor intrínseco (carcinoma urotelial)
- Compressão extrínseca externa (fibrose, *crossing vessel*, tumor, aneurisma da aorta)

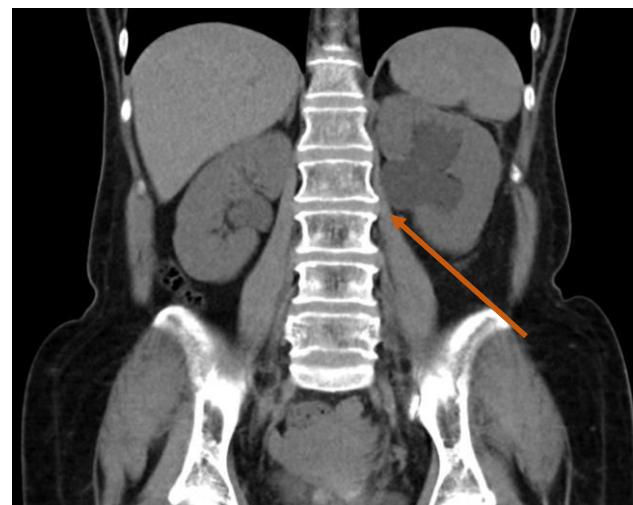
Achado chave: pélvis renal dilatada com ureter de calibre normal



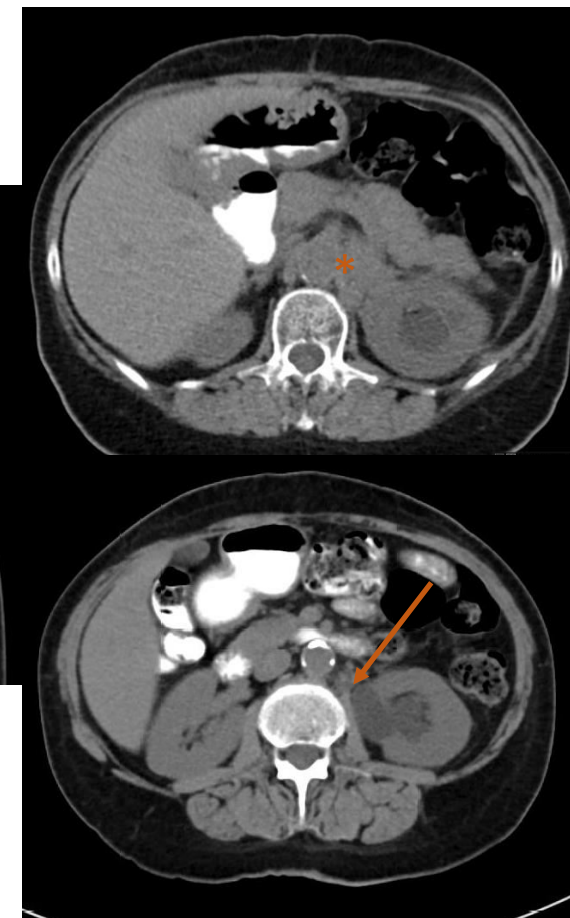
# Obstrução da junção pieloureteral

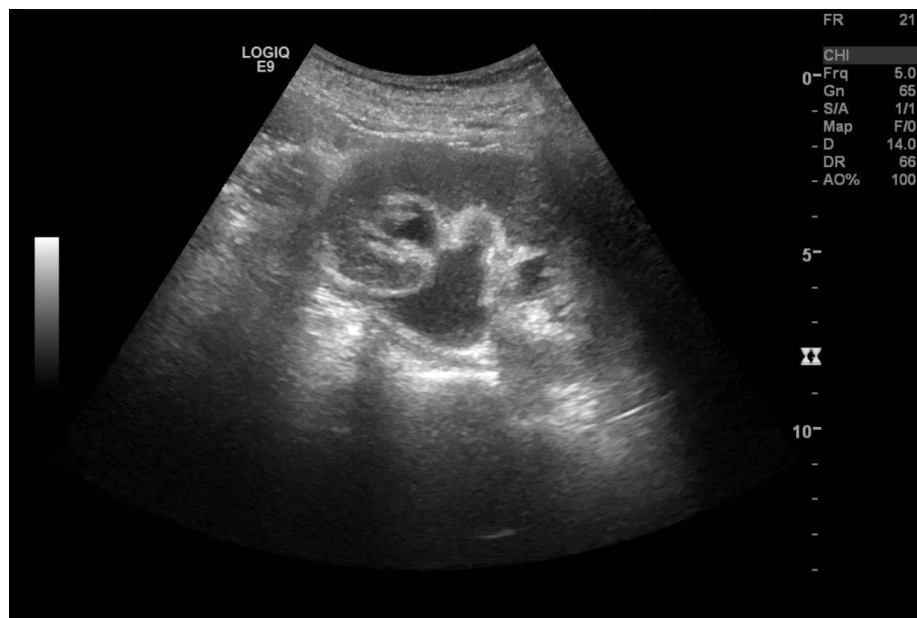

Imagem de ecografia renal de indivíduo com aspetos sugestivos de obstrução da junção pieloureteral do rim esquerdo - discreta ectasia da árvore pielocalicial esquerda, sem ectasia do respetivo ureter nos segmentos intercetados, designadamente proximal.



Obstrução da junção pieloureteral adquirida por compressão extrínseca externa



Cortes de TC do abdómen do mesmo examinado, que confirma obstrução da junção pieloureteral do rim esquerdo (*seta*) por preenchimento nodular do espaço retroperitoneal lateoraórtico esquerdo, com densificação dos planos retroperitoneais ao longo da bainha linfática aortoilíaca esquerda (*asterisco*).



# Hidronefrose fisiológica da gravidez

---

- + rim direito
- + 2º trimestre, resolvendo-se até às 6-12 semanas após o parto
- Deve-se a efeitos hormonais ( $\uparrow$  progesterona  $\rightarrow$   $\downarrow$  tónus do ureter, peristalse e contração), compressão extrínseca (pelo útero gravídico e pelos vasos aumentados do ligamento suspensor do ovário) e a alterações intrínsecas na parede do ureter

# Sobredistensão vesical

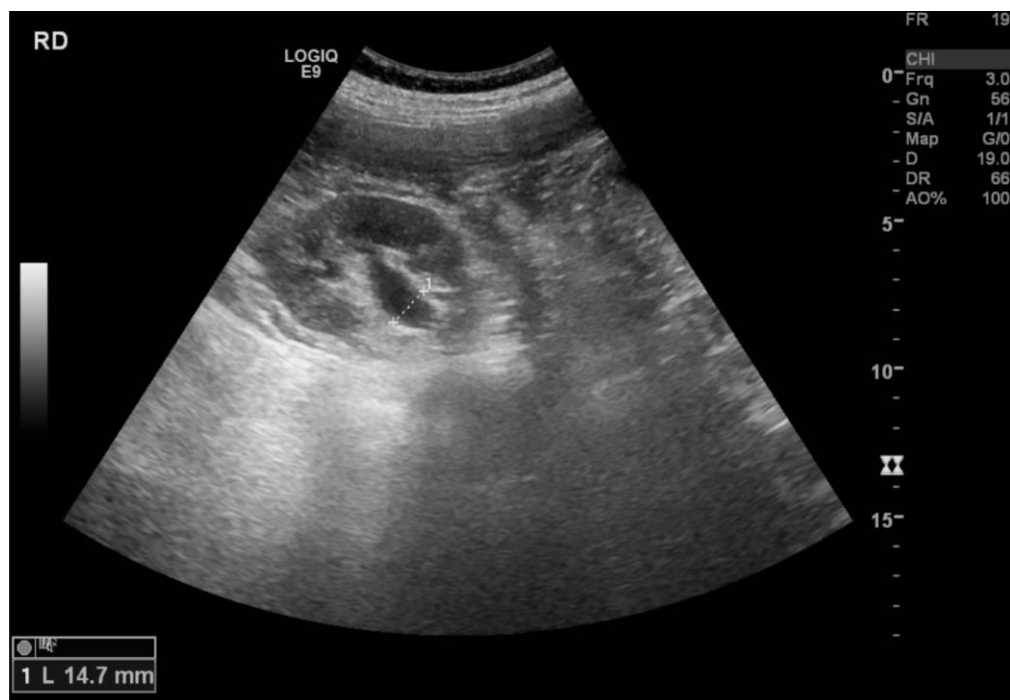

Imagem de ecografia renal de indivíduo com pélvis renal direita dilatada.

Achado chave: pélvis renal com calibre normal após a micção

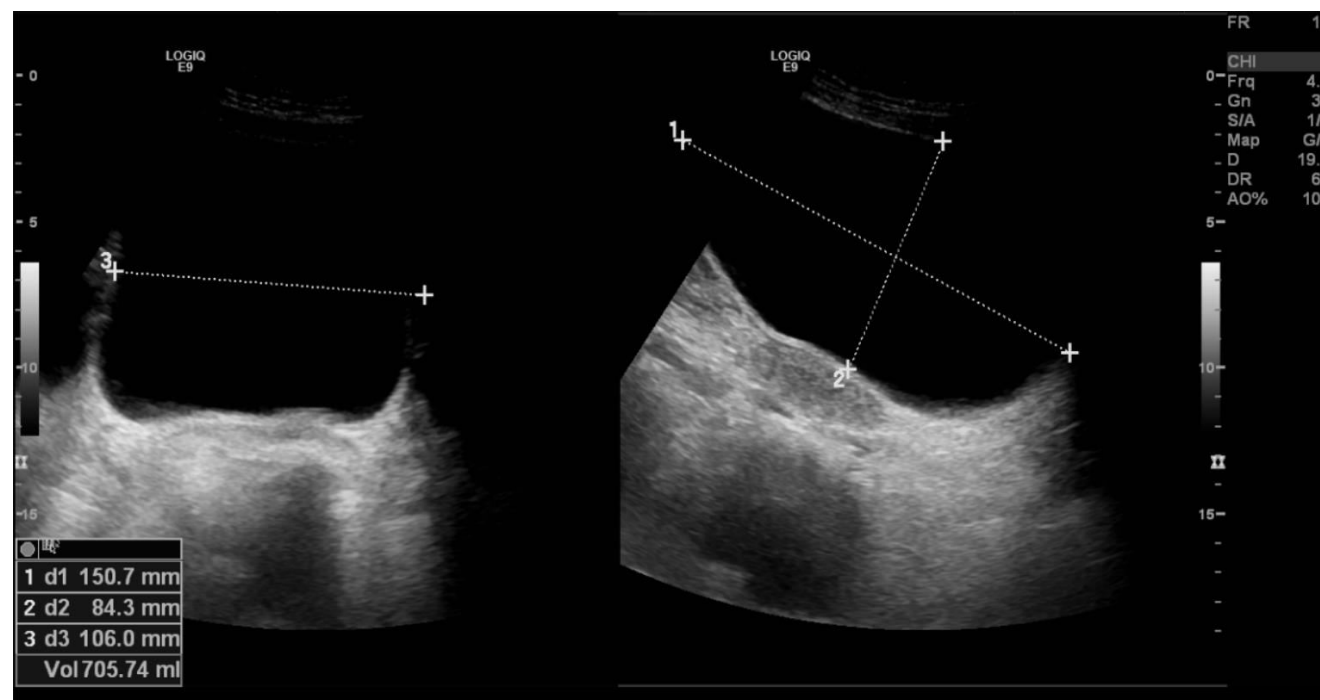


Imagem de ecografia vesical do mesmo examinado, que demonstra bexiga em elevado grau de repleção, o que poderá explicar a dilatação da pélvis renal.

# Outras causas

---

Outras causas menos comuns de dilatação do sistema coletor renal:

- Diurese muito ativa (ex.: toma diuréticos)
- Diurese relacionada diabetes *insipidus*
- Nefropatia de refluxo

# Conclusões

---

Existem várias situações clínicas que podem mimetizar a hidronefrose, sendo importante, através da integração clínica e ecográfica, reconhecê-las, de maneira a evitar a realização de outros exames complementares de diagnóstico, como a TC, que seriam de outra forma desnecessários.

# Referências bibliográficas

---

Hertzberg, B. S., & Middleton, W. D. (2016). *Ultrasound: The requisites*. Elsevier.

Sun, E. X., Shi, J., & Mandell, J. C. (2021). *Core Radiology: A Visual Approach to Diagnostic Imaging*. Cambridge University Press.

Brant WE, Helms CA. (2007) *Fundamentals of Diagnostic Radiology*. Lippincott Williams & Wilkins.

Beydoun SN. Morphologic changes in the renal tract in pregnancy. *Clin Obstet Gynecol*. 1985 Jun;28(2):249-56.